

医療者がん研修会  
第29回

広島市立広島市民病院  
拠点病院(K-net)

開催日

2010年7月15日(木)

会場

広島市立広島市民病院 講堂

広島市立広島市民病院 拠点病院(K-net)

「がん研修会(第29回)」

医療者がん研修会

「ここまでまた脳腫瘍・頭頸部癌治療」

平成22年度 日医生涯教育講座 第310号

(カリキュラムコード 9・30・32・34)

日時：平成22年7月15日(木) 19:00~21:00

場所：広島市立広島市民病院 中央棟10階 講堂

プログラム

座長：広島市立広島市民病院 脳神経外科 主任部長 西野 繁樹 先生

「脳腫瘍あれこれ」

脳神経外科 部長 寺田 欣矢 先生

「チームで行う頭頸部がん治療」

耳鼻咽喉科・頭頸部外科 主任部長 井口 郁雄 先生

## 脳腫瘍あれこれ

広島市立広島市民病院 脳神経外科  
寺田欣矢

H22. 7. 15

## ヒトの脳腫瘍の疫学

日本での年間罹患率

- ・ 原発性脳腫瘍患者：  
15000人/年 (13人/人口10万人)  
(胃癌や肺癌の1/10以下)
- ・ ガンの脳転移患者：  
6~12万人/年 (推定)  
(原発性脳腫瘍の5~10倍)

## 診療の実際

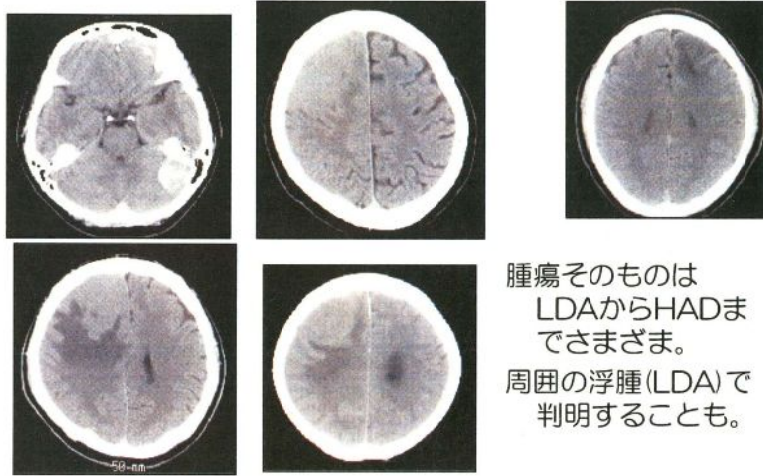
脳腫瘍かもしれない、のはどんな患者？

初診患者や内科から、頭痛・嘔吐・痙攣。  
眼科から、視野狭窄・鬱血乳頭・複視。  
耳鼻科から、難聴・眩暈。  
精神科・神経内科から、認知症・痙攣。  
産婦人科から、乳漏。  
その他 脳ドック などなど・・・

## 脳腫瘍の一般的な症状

- ・ 持続性、進行性の  
頭蓋内圧亢進症状 (頭痛・嘔吐)  
神経症状 (意識障害、歩行障害、言語障害など)
- ・ 痙攣の初発・悪化
- ・ その他、ホルモン異常 (下垂体腺腫や胚細胞腫)  
(乳汁漏出、末端肥大、尿崩症・・・)

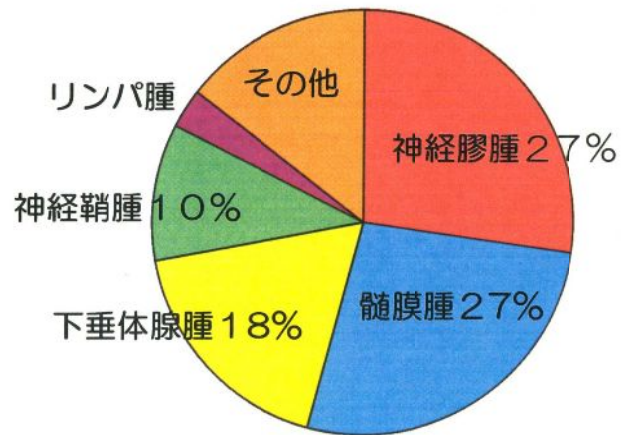
## 頭部CTいろいろ



## 原発性脳腫瘍

広義130種類  
狭義58種類

## 主な原発性脳腫瘍の割合



## 主要な脳腫瘍（原発6と続発1）

- ・ **神経膠腫**（グリオーマglioma）  
星細胞腫（アストロAstrocytoma）  
膠芽腫（グリブラglioblastoma）など
- ・ **胚細胞腫**（germ cell tumor）  
胚腫（ジャーミノーマgerminoma）  
奇形腫（テラトーマteratoma）など
- ・ **リンパ腫**（リンフォーマ malignant lymphoma）
- ・ **髄膜腫**（メニンmeningioma）
- ・ **下垂体腺腫**（ピチュイタリアデノーマpituitary adenoma）
- ・ **前庭神経鞘腫**（シュワノーマschwannoma、聴神経鞘腫）
- ・ **転移性脳腫瘍**（メタmetastatic brain tumor）

## 予後からみた脳腫瘍の分類

**治りにくい**脳腫瘍（ほとんどの悪性腫瘍）  
神経膠腫、転移性脳腫瘍、その他悪性腫瘍  
→どうやっても難しい悪性腫瘍

**治るかもしれない**脳腫瘍（一部の悪性腫瘍）  
胚細胞腫、リンパ腫  
→抗癌剤＋放射線に期待できる悪性腫瘍

**治りやすい**脳腫瘍（ほとんどの良性腫瘍）  
髄膜腫、下垂体腫瘍、前庭神経腫瘍  
→手術で治る良性腫瘍

## 脳腫瘍の治療目標

**治りにくい**（難しい悪性腫瘍）神経膠腫、転移性脳腫瘍  
QOLの維持。悪化の早期発見・早期対処。

**治るかもしれない**（抗癌剤等が効く）胚細胞腫、リンパ腫  
願わくば完治。ただし、再発に注意。

**治りやすい**（採れば治る）髄膜腫、下垂体腫瘍、前庭神経腫瘍  
全摘して完治へ

## 脳腫瘍治療の実際

**治りにくい**（難しい悪性腫瘍）神経膠腫、転移性脳腫瘍  
神経膠腫なら、可能な限り全摘（＋抗癌剤＋放射線）  
転移性脳腫瘍なら、ケースバイケース

**治るかもしれない**（抗癌剤等が効く）胚細胞腫、リンパ腫  
必要量の摘出（生検でも可）＋抗癌剤（＋放射線）

**治りやすい**（採れば治る）髄膜腫、下垂体腫瘍、前庭神経腫瘍  
全摘あるのみ

## 「治りやすい脳腫瘍」の手術治療

治りやすい（採れば治る）髄膜腫、下垂体腫瘍、前庭神経腫瘍

- ・小さいほど摘出しやすいが、急ぐ必要がない場合も多い。  
（様子を見るなら、定期的なMRI(CT)等によるフォロー）  
（ただし、**明らかな症状**があれば、早めの対処が望ましい）
- ・一部の下垂体腺腫は、内服薬が第1選択となる。
- ・摘出困難な部位にあって、非良性の要素を含む場合は、再発を繰り返し、**臨床的に悪性の経過**をとることもあり、放射線を追加することもある。
- ・摘出困難な部位にあると、摘出効果よりも手術侵襲が大きくなることもあり、十分なICが必要。

## 「治りやすい脳腫瘍」の症状とは

治りやすい（採れば治る）髄膜腫、下垂体腫瘍、聴神経腫瘍の、手術を決める際に、参考となる症状は、

髄膜腫：痙攣や、麻痺症状、精神（認知症様）症状など。

下垂体腫瘍：視野狭窄（手術で70%の患者さんで回復）と、下垂体ホルモン値。

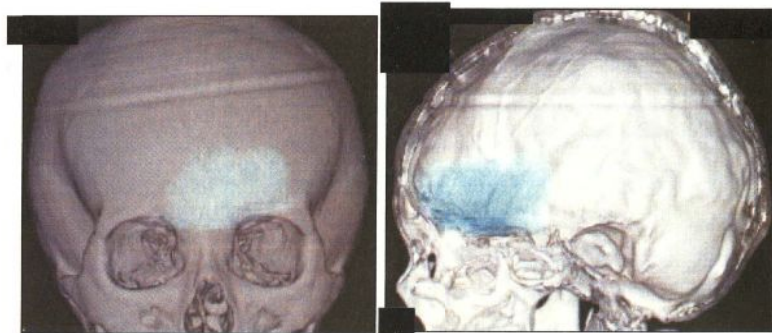
前庭神経鞘腫：聴覚障害の程度。

（3cm以上になると聴覚温存しにくい）。

併せて、患者さんの不安感（性格）や理解度・希望などを考慮して手術を決めます。

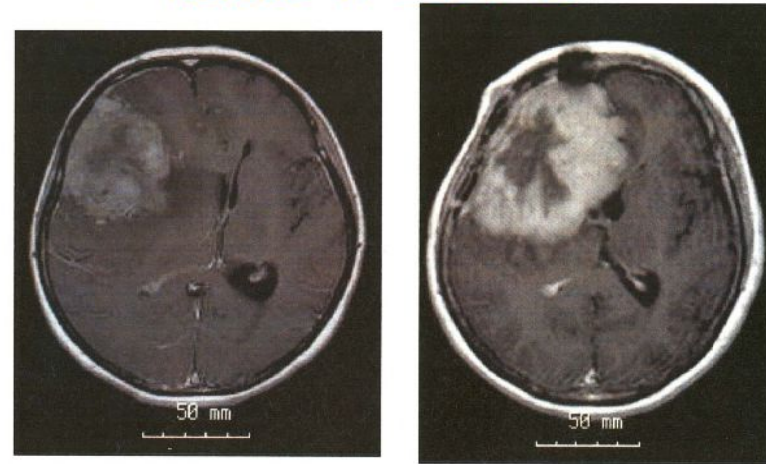
## どこから骨を開けて手術するか・・・

3D-CT



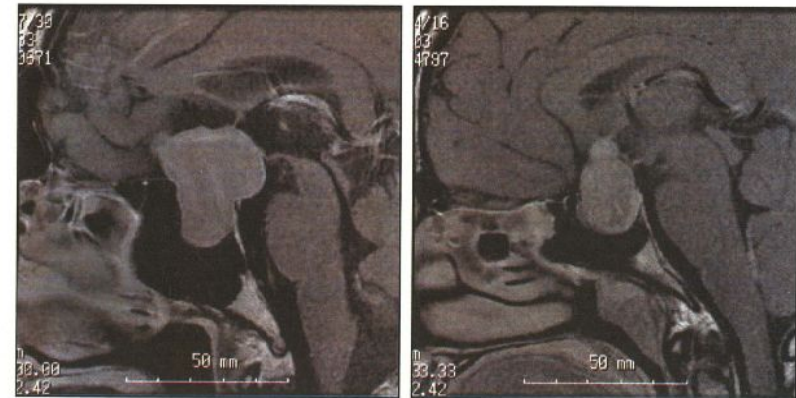
## 髄膜腫（メニン）良

⑤



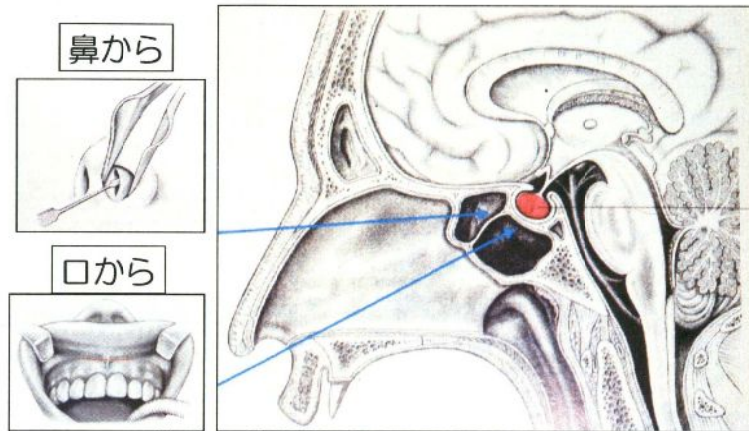
Meningioma : メニンジオーマ (MRI T1Gd)

## 下垂体腺腫（ピチュイタリアデノーマ）良



Pituitary adenoma : ピチュイタリアデノーマ (MRI T1Gd)

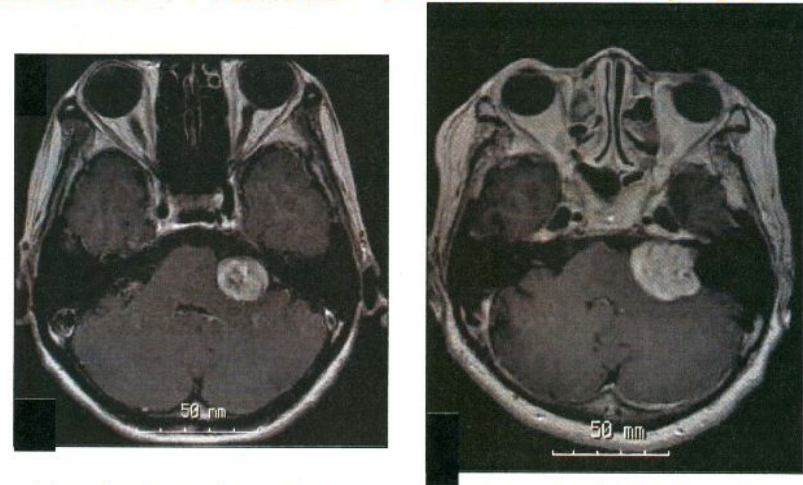
## 下垂体手術は、頭からではなく・・・



顕微鏡と内視鏡を使って手術します。  
(マイクロサージェリーとエンドスコピックサージェリー)

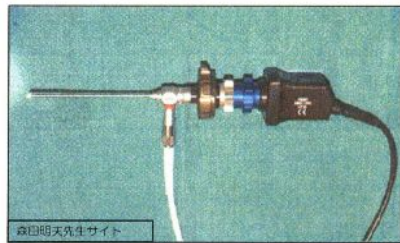
## 前庭(聴)神経鞘腫 (シュワノーマ) 良

⑥



Vestibular schwannoma : シュワノーマ (MRI T1Gd)

## 脳手術に使う内視鏡、神経モニタ装置



硬性鏡、軟性鏡いずれもあり↑

体性感覚誘発電位(SEP)、  
聴性脳幹反応(ABR)、  
網膜誘発電位 (VEP)など、  
電気信号をモニタリングします→



日本光電サイトより

## 開頭 (脳腫瘍摘出) 手術の進歩

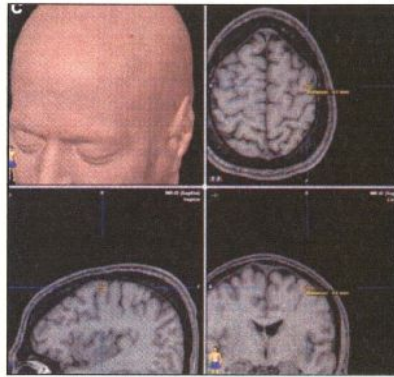
### ★技術的なこと

- 顕微鏡手術 (マイクロサージェリー)
- 定位的手術 (ステレオタクティックサージェリー)
- 内視鏡手術 (エンドスコピックサージェリー)

### ★補助診断的なこと (モニタリング)

- 電気生理 (SEP、MEP、ABRなど)
- 術中画像診断 (術中DSA・CT・MRI  
ナビゲーション、蛍光標識)
- 覚醒下手術

## ナビゲーションシステム



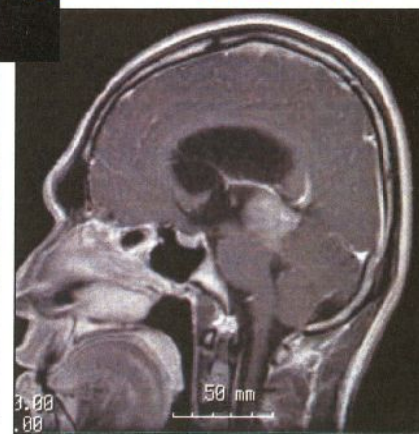
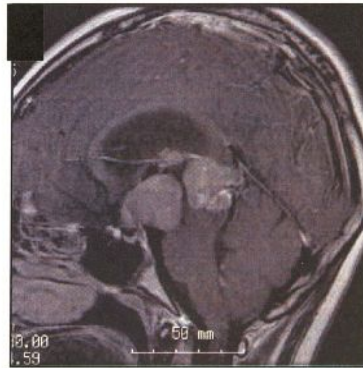
www.uni-duesseldorf.de

## 「治るかもしれない脳腫瘍」の治療

治るかもしれない (抗癌剤等が効く) 胚細胞腫 リンパ腫

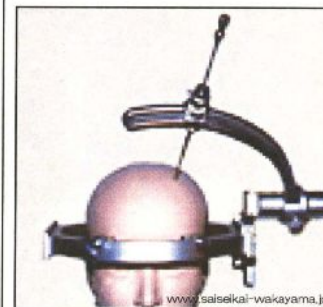
- ・基本的に悪性腫瘍なので、早急な診断と治療開始が必要。
- ・腫瘍が小さければ生検で (定位的脳手術)、大きければ容積減少を目的に可及的部分摘出を行う。
- ・術後は、速やかに抗癌剤治療を行う。  
(胚細胞腫はプラチナ製剤、リンパ腫はメソトレキセート)
- ・時期と必要性を考慮の上、放射線を併用する。  
(抗癌剤が効かないときは、速やかに放射線照射する)
- ・寛解が得られても、2~3カ月毎のMRIフォローをして、再発に備える。

## 胚細胞腫 (ジャーミノーマなど) 悪



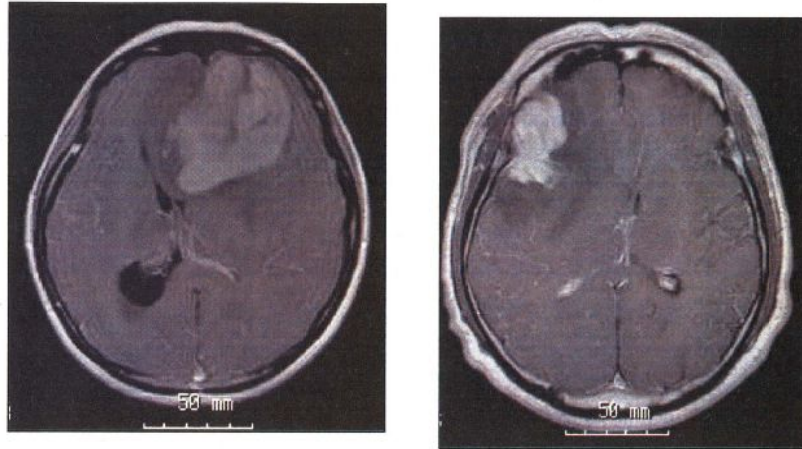
Germinoma : ジャーミノーマ (MRI T1Gd)

## 定位脳手術装置 (ステレオ装置)



- ① フレームをつける。
- ② フレームごと、CTを撮る。
- ③ CT上のターゲットポイントの座標を測定 (基準はフレーム)。座標通りに設定すれば、どの位置から針を刺入してもターゲットに当たる仕組み。
- ④ 穿頭術を行い、針状の生検鉗子をターゲットに向けて挿入し、生検。

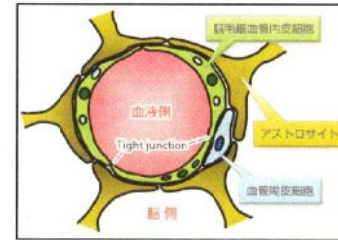
## リンパ腫 (リンフォーマ) 悪



Malignant lymphoma : リンフォーマ (MRI T1Gd)

## 脳リンパ腫に対するメソトレキセート治療

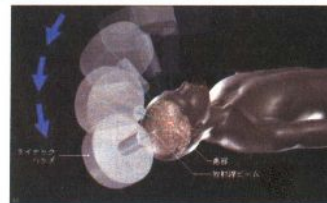

- ・普通、血液脳関門(BBB)を通過しない、メソトレキセート(MTX)を、一気に大量投与してBBBを通過させます。速やかに中和・排泄させる必要があります。



奏効率は90%を超えています。

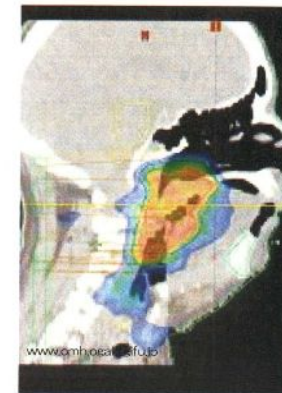
## 定位的放射線照射治療

多方向から照射した放射線をターゲットに集中させる方法。



## 強度変調放射線治療 : IMRT (intensity modulated radiation therapy)

多様な絞りを制御して意図的に不均一に照射する技術。





## 「治りにくい」腫瘍の治療戦略

治りにくい (難しい悪性腫瘍) 神経膠腫、転移性脳腫瘍

完治を目指したいが、現実的に困難なことが多く、QOLの維持に主眼を置いた治療計画をたてる。

手術・対症療法・補助療法 (放射線・抗癌剤) などあらゆる方法の、内容・タイミング・順序を検討。

## 「治りにくい」腫瘍の治療戦略

治りにくい (難しい悪性腫瘍) 神経膠腫、転移性脳腫瘍

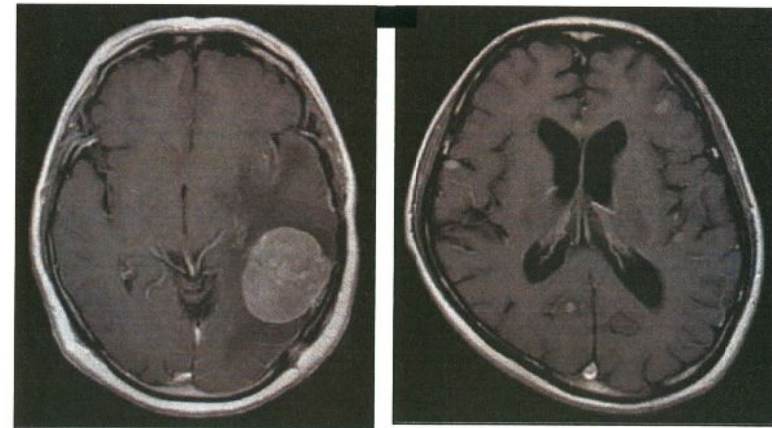
本当に治りにくい脳腫瘍かどうか、組織診断が望ましい。

- ・神経膠腫であれば、できるだけ多く摘出するのがよい。
- 神経膠腫疑いなら、手術が望ましい。原則、後療法も要る。
- ・転移性脳腫瘍は、摘出可能な脳内転移が1～数個以内で、摘出によって予後が6カ月以上見込めるなら摘出してよい。
- 転移性脳腫瘍なら、ケースバイケース。  
(直ちにガンマナイフ・サイバーナイフを行う場合も多い。)

## 脳腫瘍に対する対症療法は、

- ・解熱鎮痛剤 (NSAIDs) や制吐剤
- ・脳圧下降剤
  - 浸透圧利尿剤 (マンニトール、グリセロール)  
利点: 即効性あり  
難点: リバウンド、点滴管理
  - ステロイド (プレドニン、リンデロンなど)  
利点: 注射もあるが、内服管理可能  
難点: 高血糖、消化管症状などの副作用  
リンパ腫には注意
- ・抗癌薬剤
  - 注射: アレピアチン、セルシン
  - 内服: アレピアチン、デパケン、エクセグラン等

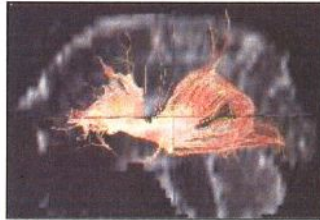
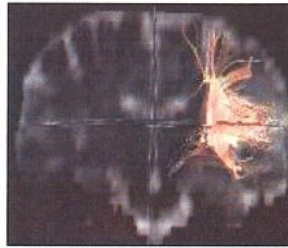
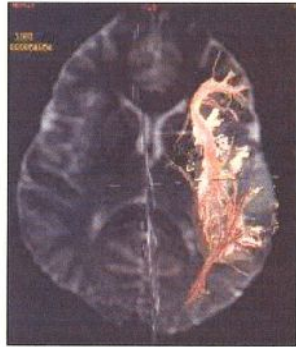
## 転移性脳腫瘍 (メタ) 悪



Metastatic tumor : メタ (MRI T1Gd)

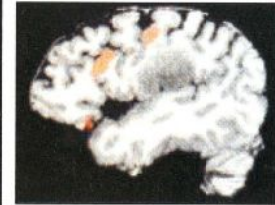
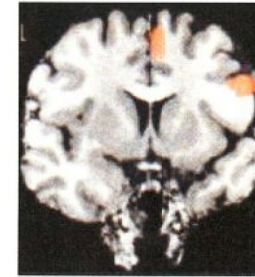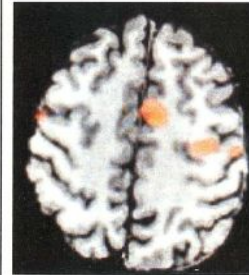
## 腫瘍の近くに大切な部分はないか・・・

MRI tractography :  
(MRIテンソル画像)  
神経線維の走行を示します。

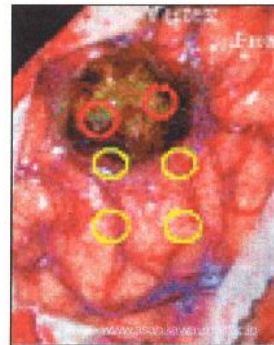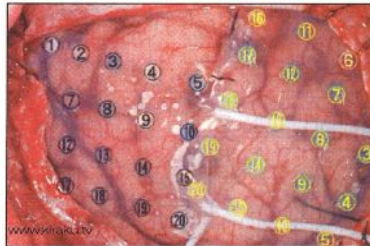


## 腫瘍の近くに大切な部分はないか・・・

Functional MRI :  
タスクをかけながら撮影。言語野や運動野の描出。

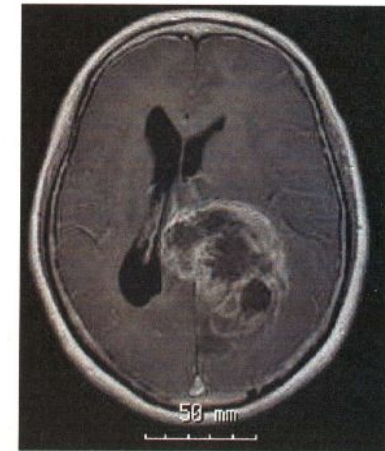
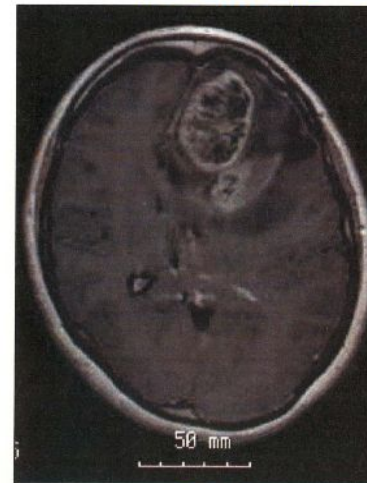


## 覚醒下手術



手術中、目を覚まさせます。  
脳表面を刺激して障害がでるか確認（会話や指示応じ）したり、  
指示動作したときに信号変化する脳表部位を特定したりします。

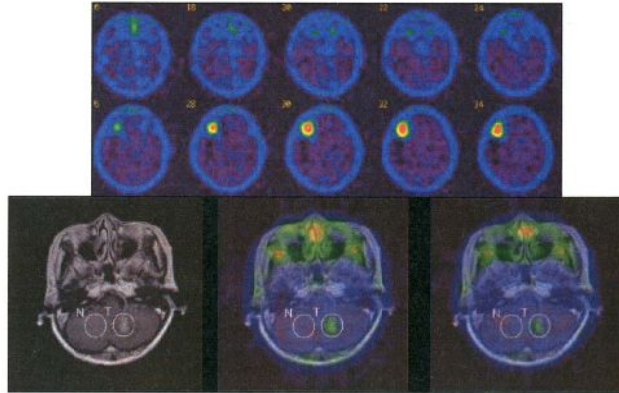
## 神経膠腫（グリオーマ）悪



Glioblastoma : グリブラ : 最悪 (MRI T1Gd)

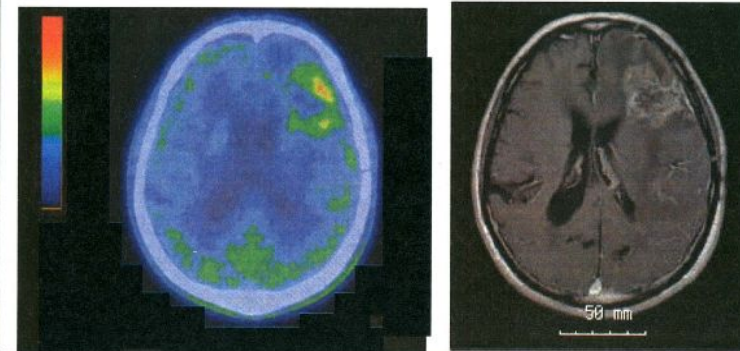
## 術前評価（タリウム-SPECT）

血液脳関門の破綻や、タリウムの取り込みをみます。  
＝ 良悪性の指標になります。



## 脳腫瘍のPET（メチオニンPET）

メチオニンPET：アミノ酸代謝の指標。  
＝ 活発に活動している細胞分布がわかります。  
(神経膠腫に有用。どこを重点的に採るか。)



## 抗癌剤（脳腫瘍に用いられる薬）

アルキル化剤：DNA架橋→DNA合成と細胞分裂阻害

- 1) nitrogen mustard：CPA、IFO
- 2) nitrosourea：ACNU、MCNU
- 3) PCB、TMZ (テモゾロミド)

代謝拮抗剤：類似構造物の取り込み→DNA合成阻害

MTX、5-FU、AraC

白金製剤：DNA架橋→DNA合成阻害

CDDP、CBDCA

植物アルカロイド

VCR（微小管形成阻害→有糸分裂阻害）

その他

VP16（Topo II 阻害→切断DNAの再結合阻害）

下線：脊髄脳関門を通過する薬剤

## TMZ（テモゾロミド：テモダール<sup>®</sup>）

Gliomaの標準的薬学治療薬。

血液脳関門を通過する。

経口も注射も可能であり、骨髄抑制が軽い。

MGMT（DNA修復酵素）で作用阻害される。

インターフェロン-βとの併用で、MGMTを抑制できる。

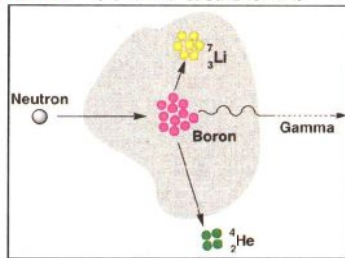
## 放射線

(ガンマナイフ・サイバーナイフ・ノバルリス以外)

- ・陽子線、重粒子線
- ・中性子線

ただし、原子炉をもつ特別な施設に限定される

\*BNCT (中性子捕捉療法) : ボロン化合物投与+中性子照射



## Glioblastoma グリブラ

標準治療 (放射線+TMZ) で  
生存期間中央値は14.6ヵ月。  
2年生存率26%程度。

### グリブラに対する新たな挑戦

遺伝子治療 (IFNやIL遺伝子や、自殺遺伝子の導入)  
細胞療法 (幹細胞・樹状細胞・活性化T細胞)  
分子標的療法 (bevacizumab(VEGF阻害剤))  
免疫療法 (IFN、WT1ワクチン)  
温熱療法 (microwave、LASER)  
光線力学治療 (PDT)

## グリブラ (glioblastoma)を知る

- ・染色体1p、19q (いずれも癌抑制遺伝子がある) が欠失していると、治療効果高い。
- ・MGMT (DNA修復酵素) がメチル化 (不活化) していると、治療効果が高い。

グリブラには少なくとも2種類ある。

①Primary GB (原発性グリブラ) :

平均55歳、前病変なし。

②Secondary GB (続発性グリブラ) :

平均40歳、星細胞腫から数年で悪性化。

これらは、p53、EGFRなど、分子レベルでも異なる。

## 癌幹細胞

(癌幹細胞: 増殖能+自己複製能+多分化能をもつ細胞)

「癌」のこれまでの考え方:

それぞれに無秩序な増殖機能をもつ均一な細胞集団。

「癌」の幹細胞に基づく考え方:

幹細胞と分化した細胞からなる不均一な細胞集団。  
(一部は増殖するが、それ以外は増殖しない)

- 癌化 = 幹細胞の癌幹細胞化
- 癌治療のターゲットは癌幹細胞

13

# チームで行う 頭頸部がん治療

広島市立広島市民病院  
耳鼻咽喉科・頭頸部外科 主任部長  
井口 郁雄

14

広島市立広島市民病院 拠点病院(K-net)  
「がん研修会(第29回)」

## 医療者がん研修会

# 「ここまでまた脳腫瘍・頭頸部癌治療」

平成22年度 日医生涯教育講座 第310号  
(カリキュラムコード 9・30・32・34)

日時：平成22年7月15日(木) 19:00~21:00

場所：広島市立広島市民病院 中央棟10階 講堂

### プログラム

座長：広島市立広島市民病院 脳神経外科 主任部長 西野 繁樹 先生

### 「脳腫瘍あれこれ」

脳神経外科 部長 寺田 欣矢 先生

### 「チームで行う頭頸部がん治療」

耳鼻咽喉科・頭頸部外科 主任部長 井口 郁雄 先生

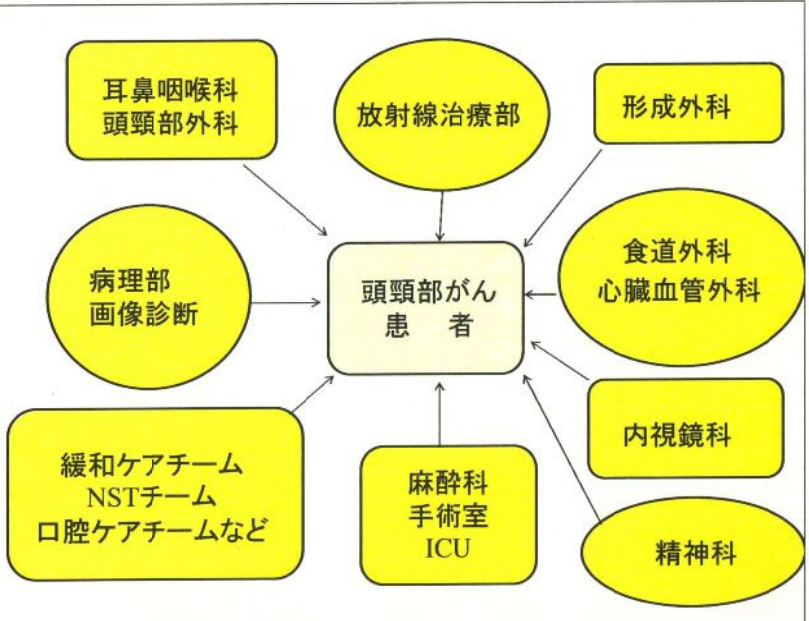
# ここまでの頭頸部癌治療 —チームで行う頭頸部がん治療—

広島市立広島市民病院  
耳鼻咽喉科 頭頸部外科  
井口郁雄

Knet;2010. 7.15. (THU)

## 頭頸部がん

- ◆全がんの約5%、罹患率 10万人比 8人(日本)
- ◆治療法は多岐にわたる  
手術、放射線、化学療法および  
それぞれを組み合わせた集学的療法
- 当院は平成18年8月に「がん診療連携拠点病院」に指定。
- 当科では頭頸部癌治療のより一層の 充実を図るべく、  
他職種、他科、緩和ケアチームなどの院内チームと協力して  
日々の診療に取り組んでいる。



## 当科における頭頸部がん診療実績

## 頭頸部がん新鮮症例数 (手術・放射線治療・緩和ケア・セカンドオピニオンを含む)

	2004	2005	2006	2007	2008	平均
口腔癌	21	18	18	11	21	17.8
喉頭癌	19	18	23	21	21	20.4
鼻・副鼻腔癌	12	9	5	8	7	8.2
上咽頭癌	2	3	2	3	2	2.4
中咽頭癌	4	11	5	5	7	6.4
下咽頭癌	13	11	17	13	17	14.2
甲状腺癌	21	22	25	27	40	27
唾液腺癌	9	6	3	8	7	6.6
その他の悪性腫瘍	10	8	8	1	5	9.4
合計	111	106	106	97	127	109.4

年は年度単位

## 頭頸部がん手術症例数

15

	2004	2005	2006	2007	2008	平均
口腔癌	9	9	7	6	14	9
喉頭癌	7	8	6	12	9	8.4
鼻・副鼻腔癌	3	3	2	2	4	2.8
上咽頭癌	0	0	0	0	0	0
中咽頭癌	1	2	0	0	2	1
下咽頭癌	0	0	2	2	2	1.2
甲状腺癌	18	19	20	26	40	24.6
唾液腺癌	5	4	1	6	4	3.8
その他の悪性腫瘍	0	1	1	0	2	0.8
合計	43	46	39	54	77	51.8

年は年度単位

## 日本頭頸部外科学会 研修施設認定証

研修施設名 広島市立広島市民病院

認可番号 第111号

貴施設を特定非営利活動法人日本頭頸部外科学会  
認定頭頸部がん専門医研修施設として認定します

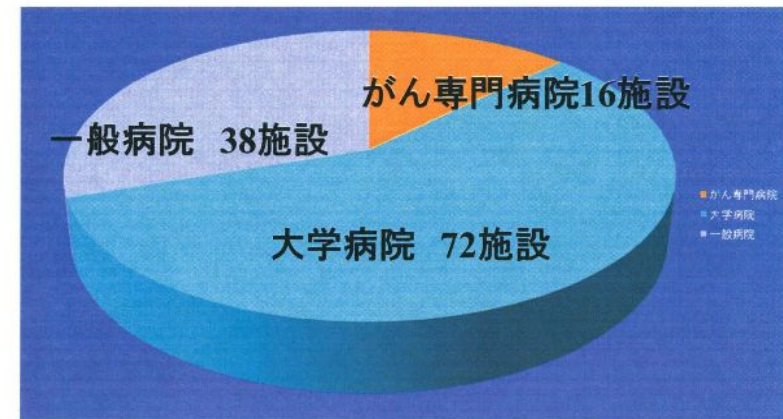
認可期間 自平成22年1月1日 至平成26年12月31日

認可年月日 平成22年1月1日

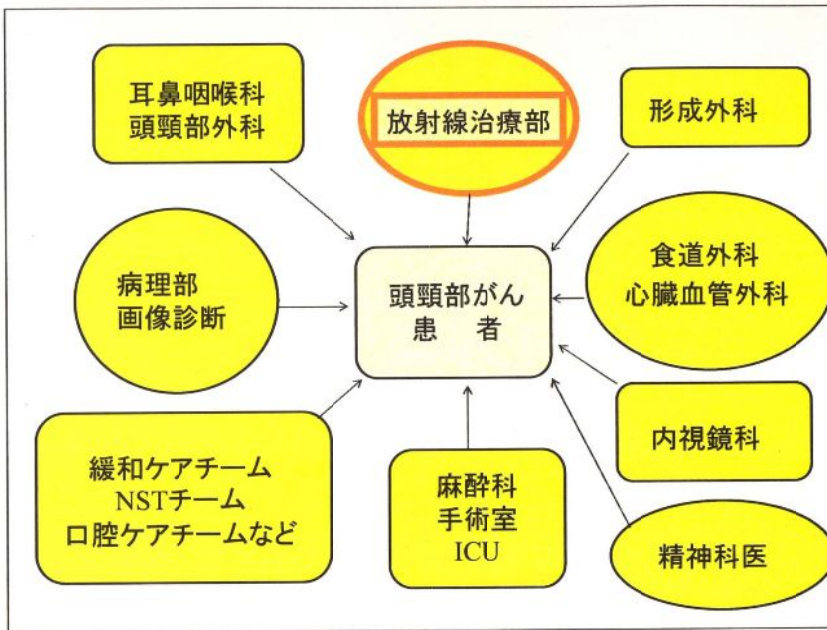
特定非営利活動法人日本頭頸部外科学会

理事長 福田 諭

## 頭頸部がん指定研修施設



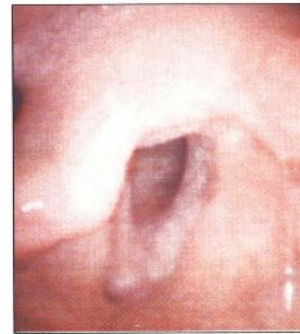全国で126施設認定(2010年5月現在)



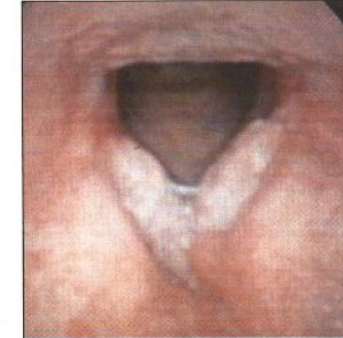
## 声門がんT分類

16

T1a



T1b

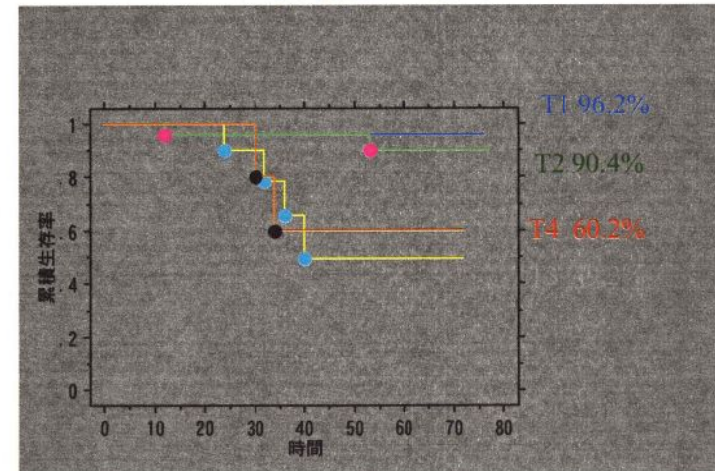


## 喉頭がんの治療基本方針

- \* T1, T2症例は、根治照射
- \* T3, T4症例は、喉頭全摘術
- \* T1, T2再発例は、喉頭全摘術
- \* T2症例でRT後、癌残存例は喉頭全摘術

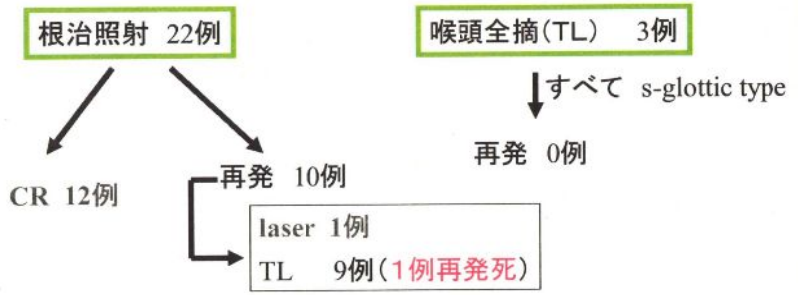
2005より喉頭部分切除術を加えている

## 喉頭癌生存率





### 喉頭癌T2 25例



喉頭温存率 59.1%(RT CR12例 s-laser 1例)  
 局所制御率 96.1%(1例再発例)

### 喉頭がん治療成績

- ◆喉頭がんの5年生存率は、声門上がんで81.8%、声門がんで90.3%、声門下がんで75%、全体で87.9%であった。
- ◆T1症例のRTによるがん制御率は、96.1%と良好な成績を示した。
- ◆T2症例の局所制御率は96.1%と良好であったが、喉頭温存率は59.1%であった。

### 頭頸部がん再建手術症例の検討

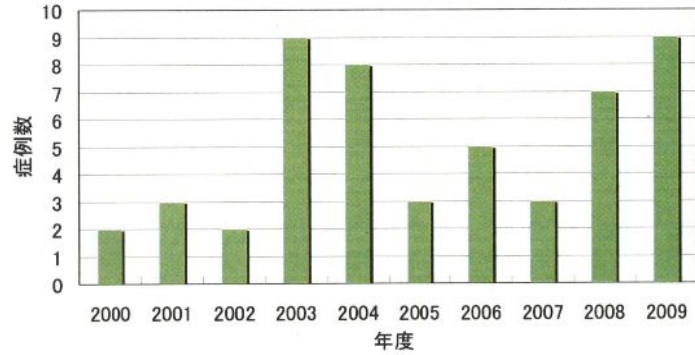
- ◆化学放射線同時併用療法の進歩により進行がんに対して、根治治療が可能となった。
- ◆一方で、化学放射線同時併用療法後の再発症例の救済手術や進行がんの根治治療および機能をできるだけ残存した治療には再建手術が不可欠。

### 当科における頭頸部がん再建手術例の検討

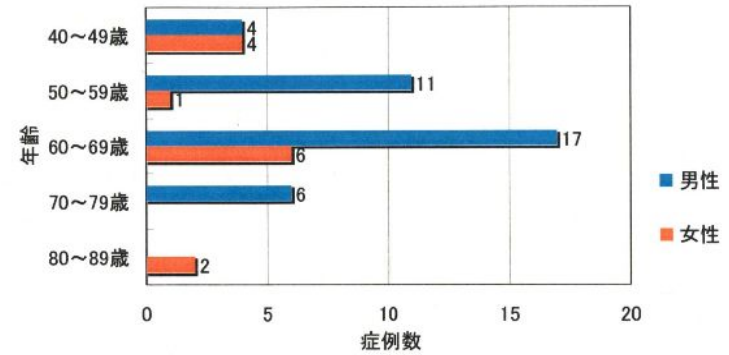
- ◆遊離組織移植による再建症例の検討
- ◆有茎組織移植による再建症例の検討
- ◆顔面神経再建症例の検討

## 対象

2000年4月から2010年3月までの10年間に当院で遊離組織移植による頭頸部再建を行った51症例



## 年齢分布と性別

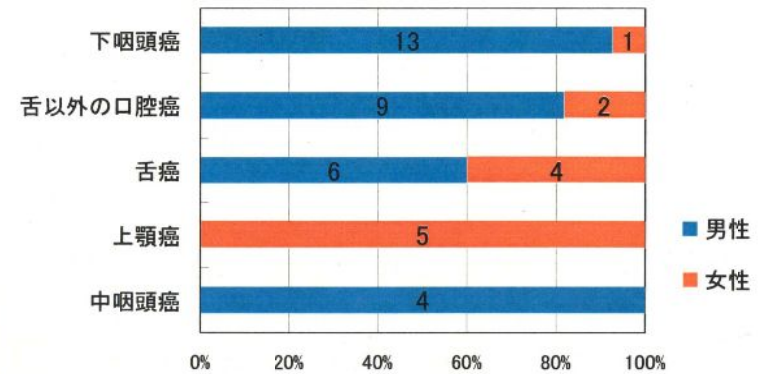


年齢分布 41歳から83歳まで 平均年齢:61.3歳  
性別 男性:38例 女性:13例

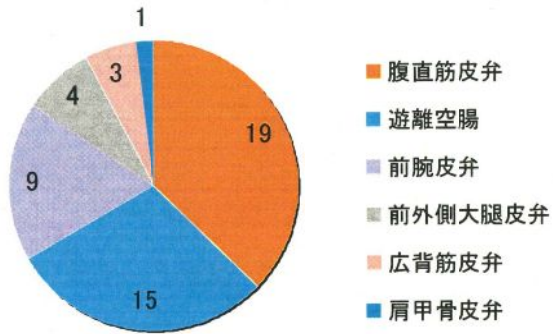
## 対象疾患

	計	前期 (2000~2004年度)	後期 (2005~2009年度)
下咽頭癌	14	6	8
舌以外の口腔癌	11	7	4
舌癌	10	6	4
上顎癌	5	2	3
中咽頭癌	4	0	4
喉頭癌	3	1	2
耳下腺癌	2	0	2
外耳癌	1	1	0
顎下腺癌	1	1	0
計	51	24	27

## 疾患別の男女比

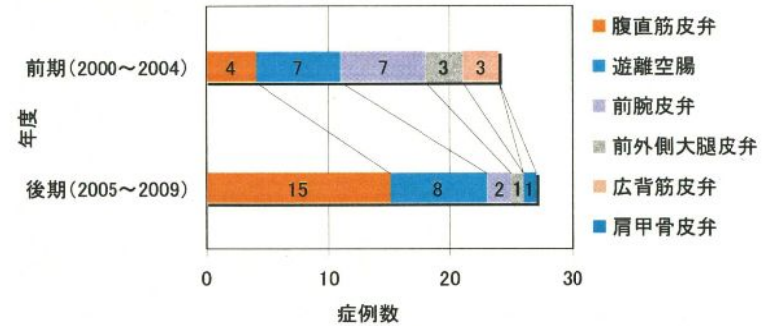


### 再建材料①



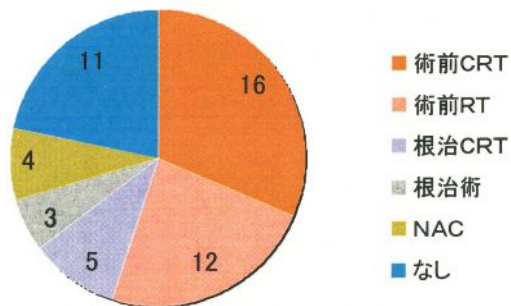
腹壁ヘルニア 2例/19例 (10.5%)

### 再建材料②



・十分な組織量が採取できる ・容量調節可能 ・体位変換不要  
→腹直筋皮弁を使用する症例数増加

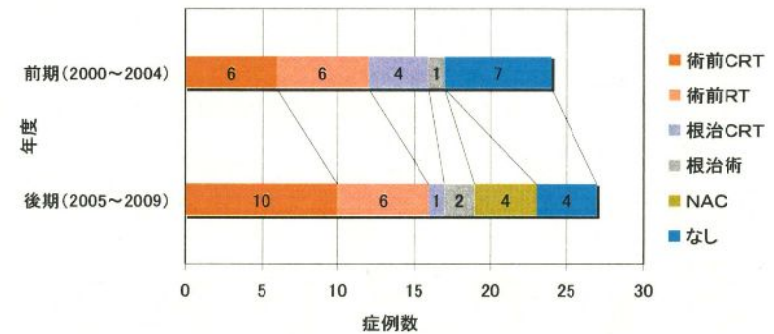
### 術前治療①



術前CRT+術前RT+根治CRT 33例/51例 (64.7%)

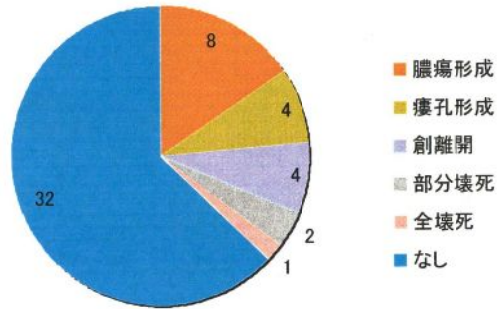
術前照射: いずれも照射量として40Gyまで

### 術前治療②



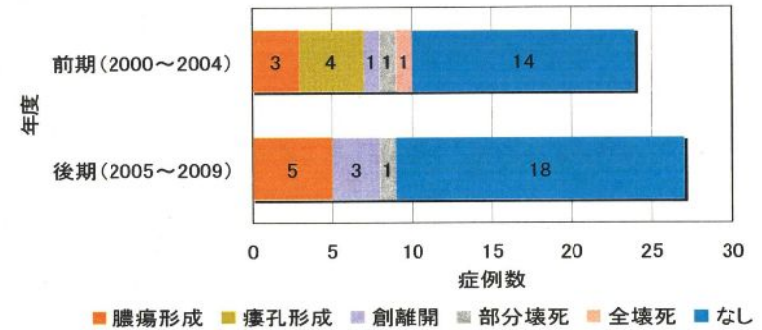
術前RT (CRT含む) 症例数は増加、根治CRT 症例数は減少  
今後、術前RT 症例を減らしていく方向で検討中

### 局所合併症①



局所合併症 19例/51例 (37.3%)  
皮弁全壊死 1例/51例 (2.0%)

### 局所合併症②



前期: 10例/24例 (41.7%) 後期: 9例/27例 (33.3%)  
有茎皮弁による救済手術を要した症例: 2例 (いずれも前期)

20

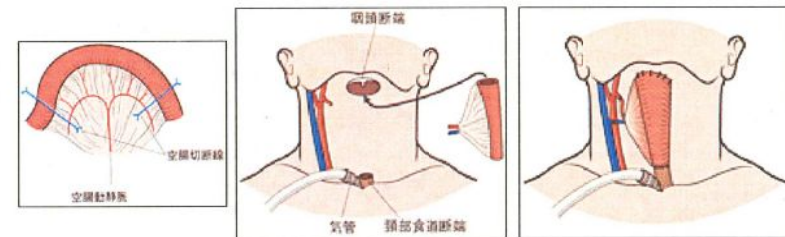
### 術前放射線治療と局所合併症

術前照射なし群: 根治術、NAC、術前治療なし  
⇒ 18例中6例 33.3%

術前照射 (~40Gy) 群: 術前CRT、術前RT  
⇒ 28例中10例 35.7%

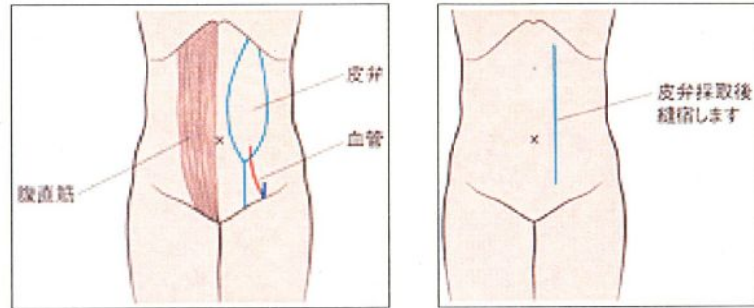
根治照射群: 根治CRT ⇒ 5例中3例 66.7%

### 遊離空腸



- ・空腸(小腸の一部)をその栄養血管(空腸動静脈)とともに開腹手術で採取し、移植
- ・食物の通りがよりスムーズになる
- ・開腹操作を必要とするため侵襲が決して小さい

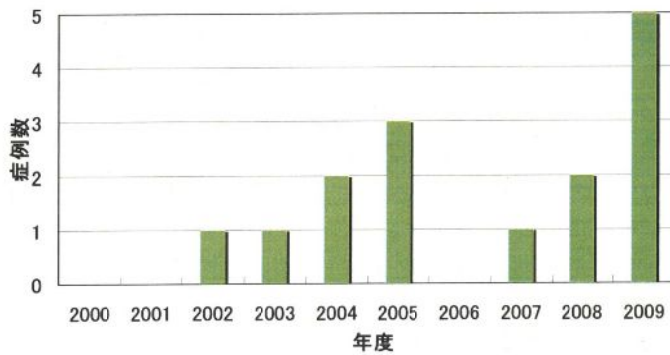
## 腹直筋皮弁



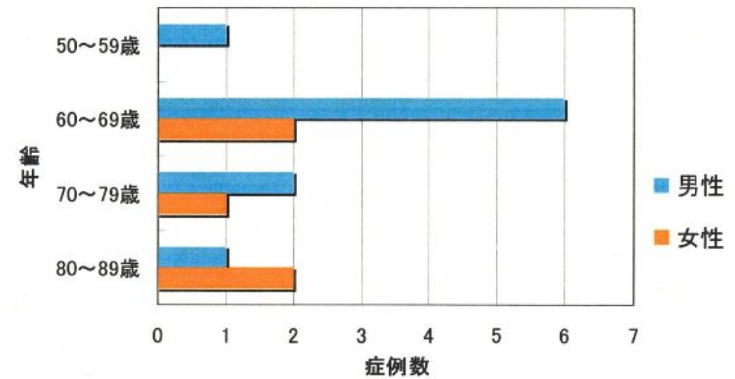
- ・腹直筋の一部または全部と腹部の皮膚・皮下組織を同時に採取して移植
- ・採取できる皮膚・皮下脂肪・筋肉の量が比較的大きい
- ・栄養血管(深下腹壁動静脈)が長く採取できる

## 対象

2000年4月から2010年3月までの10年間に当院で  
有茎組織移植による頭頸部再建を行った15症例

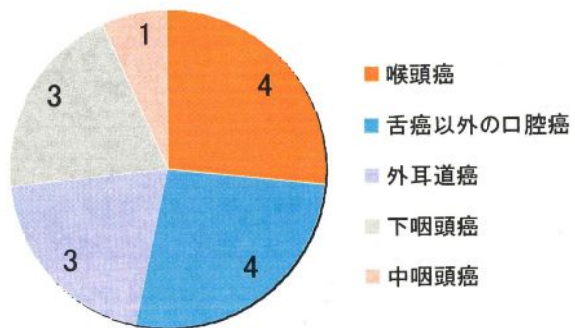


## 年齢分布と性別

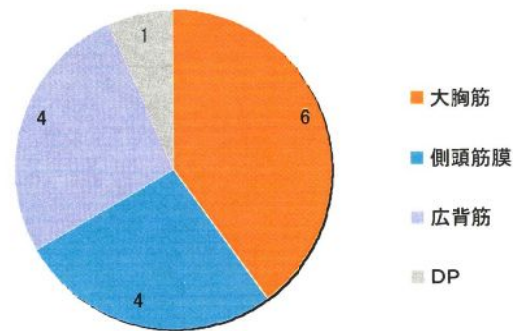


年齢分布 54歳から83歳まで 平均年齢:70.6歳  
性別 男性:9例 女性:5例

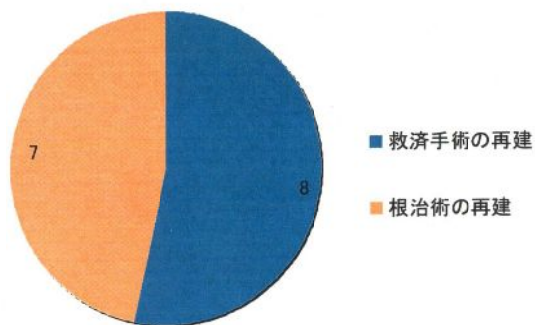
### 対象疾患



### 再建材料



### 使用目的



救済手術: 皮弁壊死、瘻孔形成などに対して  
 根治術: ①high risk症例 ②欠損部と皮弁採取部位が近い場合

- ・ 遊離組織移植による再建症例の検討
- ・ 有茎組織移植による再建症例の検討
- ・ **顔面神経再建症例の検討**

## 対象

2000年4月から2009年3月までの10年間で  
顔面神経再建術を施行した6症例

年齢 55歳から67歳まで 平均年齢 62.3歳

性別 男性3例 女性3例

全例 耳下腺癌

耳下腺全摘術(拡大全摘が2例)

+病側の保存的頸部郭清術を施行

## 各症例について①

23

症例	年齢性別	手術日	組織型
①	67,M	2001.11	Salivary duct ca.
②	62,F	2004.02	Adeno ca.
③	67,F	2006.02	A.C.C.
④	55,M	2007.09	Sq.C.C.
⑤	57,M	2009.10	Acinic cell ca.
⑥	66,F	2009.11	Adenosquamous ca.

## 各症例について②

症例	再建材料	吻合枝	術前麻痺	術後麻痺	術後治療
①	頸神経叢	2枝	なし	完全麻痺	RT65Gy
②	頸神経叢	2枝	なし	眼瞼運動 一部回復	RT22Gy
③	頸神経叢	2枝	完全麻痺	完全麻痺	RT60Gy
④	腓腹神経	4枝	閉眼困難 左後角下垂	完全麻痺	化学療法
⑤	腓腹神経 頸神経叢	4枝	なし	完全麻痺	なし
⑥	腓腹神経 頸神経叢	4枝	なし	完全麻痺	RT60Gy

## 考察

### 顔面神経切除後の遊離神経再建

- ・手術による移植床瘢痕化、骨露出、術前後の放射線治療は神経再生の障害因子になりうる<sup>1)</sup>
- ・3cm以上の長い神経欠損、3cm以下でも術前後放射線照射例では顔面神経機能の回復が低下した<sup>2)</sup>
- ・最終的には柳原法20~30点まで回復が期待できる<sup>3)</sup>

### 今後の課題

- ・術後照射を回避する
- ・筋弁、筋皮弁を用いて神経周囲の血行を保つ

1) 柏 克彦ら: 神経移植による腫瘍切除後の一期的顔面神経再建 頭頸部癌 33(4):503-510,2007  
2) 光嶋 徹ら: 癌切除後の顔面神経の即時再建 頭頸部腫瘍 27(1):138-141,2001  
3) 村上慎吾ら: 耳下腺手術における顔面神経の移植・再建 口咽科 13:297-301,2001

広島市立広島市民病院

拠点病院 K-net

第29回 医療者がん研修会

「ここまできた脳腫瘍・頭頸部癌治療」

---

2010年7月（非売品）

発行 広島市立広島市民病院

医療支援センター 診療情報管理室

〒730-8518 広島市中区基町7-33

082-221-2291 内線 5950

[byoreki@city-hosp.naka.hiroshima.jp](mailto:byoreki@city-hosp.naka.hiroshima.jp)