北九州総合病院年報 1993
7（1） 61頁－67頁

排卵誘発剤（Clomiphene citrate）内服の既往を持つ卵巣出血の1例

林谷 誠治[1)] 牟田 満[1)] 屋根伸一郎[2)]
黒島 司[2)] 中野 盛夫[3)]

Key words：ovarian bleeding, induction of ovulation, clomiphene citrate

はじめに

産婦人科の代表的な救急疾患としては，産科的には前置胎盤などの緊急帝王切開術および子宮外妊娠での卵管破裂などがあり，婦人科的には卵巣嚢腫茎捻転が主たる疾患とされている．卵巣出血も同様に急性腹症となる疾患であり，大量の腹腔内出血を来たした場合には生命にかかわることもある重要な婦人科的疾患である．以前は，この卵巣出血は子宮外妊娠や急性虫垂炎などと症状や所見が類似しているため，手術前には診断がつきにくく開腹して初めて診断されることが多かったが，近年は超音波断層法などの医療技術の進歩により術前に診断されることが多くなっている．他院で不妊症の治療中の患者で，排卵誘発剤であるclomiphene citrate（商品名：クロミッド）を内服後，その同じ月経周期に大量の卵巣出血をきたして当科に紹介され，手術により救命しえた症例を経験したので文献的に検討を加え報告する．

1）北九州総合病院産婦人科
2）北九州総合病院病理検査室
3）産業医科大学第2病理学教室

症　例

患　者：25才，美容師
主　訴：下腹部痛
家族歴：特記すべきことなし
既往歴：虫垂切除術，19才
月経歴：初潮，14才，月経不順あり
結婚歴：1988年4月24日（24才）
妊娠歴：0妊0産
現病歴：1986年，1988年にも今回と同様な下腹部痛あり．1989年2月27日に原発性不妊症でM医院を受診．BBTでは低温一相性を示し，無排卵症の診断のもとに排卵誘発剤であるクロミッドが以下のごとくに投薬された．

3月：クロミッド，1T／日×5日間
4月：クロミッド，1T／日×5日間
6月：クロミッド，2T／日×5日間
（最終月経　5月30日～3日間）

6月19日より下腹部痛が出現し，6月23日朝よりさらに増悪したためO救急病院を受診したところ腹膜炎を疑われたが，婦人科的な疾患の可能性も考えられ当科に救急車で搬入された．

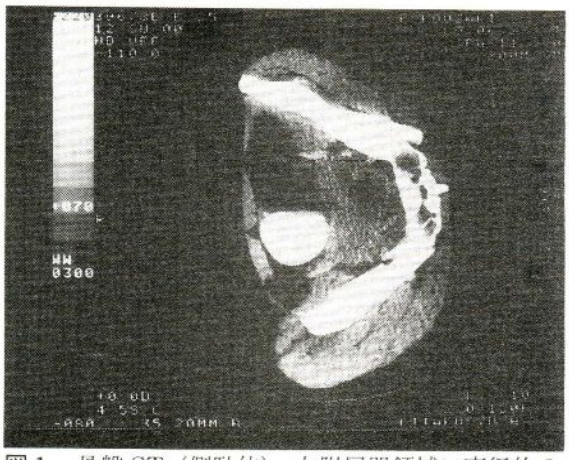

図1　骨盤CT（側臥位）．左附属器領域に直径約3cmの嚢胞状陰影と腹腔内に多量の液状陰影を認めた．

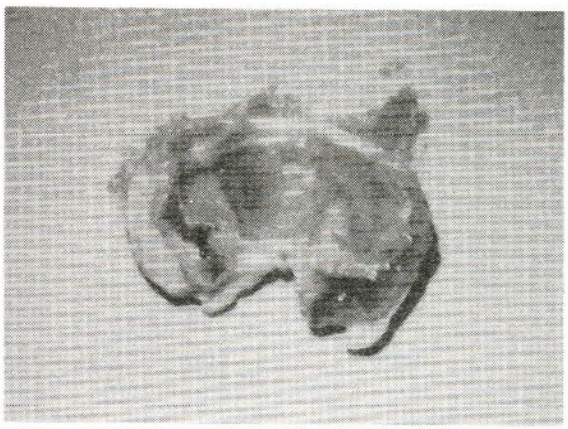

図2　部分切除された左卵巣（割面）．約3.3×4.0 cm大の卵巣嚢胞で，割をいれると嚢胞部分の一部に凝血塊がみられた．

初診時所見：栄養状態良好，表在性リンパ節腫大(－)，腹痛は腹部全体にひろがり，仰臥位になると増悪するため半起座状態で診察した．

内診所見：腹部全体に圧痛が強く所見は不明瞭．

超音波断層法および骨盤CT：子宮は鶏卵大，左附属器領域に直径約3 cmの嚢胞状陰影と，腹腔内に多量の液状陰影を認めた（**図1**）．

胸部X-P：異常なし，**立位腹部X-P**：異常なし．

外来検査所見：

O救急病院での検査：WBC 28,800，RBC 418×10^4，Hb 12.5 g／dl，Ht 38.1%．

当病院での検査：WBC 20,700，RBC 361×10^4，Hb 10.9 g／dl，Ht 32.1%，妊娠反応（－），尿糖（－），尿蛋白（－）．

ダグラス窩穿刺により非凝固性の血液を約5 ml吸引．

入院後の経過：卵巣出血の診断のもとに緊急開腹手術を施行した．

開腹時所見：開腹すると腹腔内に約1,000 mlの大量出血あり．左卵巣は鶏卵大程度の嚢胞状であり，その一部が破れて出血していた．右卵巣や両側卵管は正常，子宮も鶏卵大で異常なし．左卵巣部分切除術を施行し，総出血量は1,100 ml，輸血は施行しなかった．

図3　一部で黄体細胞よりなる小嚢胞が存在し，その内腔に出血がみられhemorrhagic corpus luteum cystと診断された（HE染色×40）．

摘出物：左卵巣嚢腫（左卵巣の正常部分は温存），約10 g，大きさは3.3×4.0 cmで一部が破れて出血していた．割を入れると嚢胞部分の一部に凝血塊がみられた（**図2**）．

病理組織学的検査所見：嚢胞壁の大部分の被覆上皮は不明瞭であったが，一部で黄体細胞よりなる小嚢胞が存在し，その内腔に出血がみられ（**図3**），hemorrhagic corpus luteum cystと診断された．

手術後の経過：手術より3日後に留置カテーテル抜去，6日後に抜糸し，以後の経過

は良好で15日目に退院した．貧血については術後3日目にはHb 8.8g／dlであったものが，鉄剤の投与により退院時には9.3g／dlとなり，7月24日の外来受診時には12.5g／dlと回復した．今後の不妊症治療の継続のため最初のM医院に紹介した．

考　　察

卵巣出血の分類については，Martin, Orthmannらによる組織学的分類が最も有名で，それによると卵胞出血，黄体出血，間質出血に分けられ，Baumannによればこれらの比率はそれぞれ，20%，70%，10%で黄体出血が多く，卵胞出血および間質出血は稀とされている[1]．この黄体出血の頻度が多い原因は不明であるが，卵巣出血のなかで黄体出血は最も出血量が多いので腹痛などの症状が強く，したがって早期に病院を受診するため発見されやすいことが頻度が高い理由と推測される．

このほか卵巣出血の臨床的分類としては，新谷ら[2]が記載した分類（**表**）が最も分かりやすく臨床上有用である．これは卵巣から出血する疾患を妊娠性のものと非妊娠性のものに分け，妊娠性のものは正常妊娠での妊娠黄体出血，子宮外妊娠での卵巣妊娠破裂などをあげ，妊娠と無関係のものについては，合併症や他の原因があるものとないものとに分類している．

卵巣出血の頻度についての詳細な報告は少ないが，一般的には以前から子宮外妊娠の約1／10といわれている[2]．Hallattら[3]によると黄体破裂による急性腹症で開腹術を行った卵巣出血の頻度は子宮外妊娠の1／4であったとされ，Hibbard[4]は黄体または黄体嚢胞破裂による急性腹症の頻度を子宮外妊娠の1／3と報告している．

卵巣出血をきたす年令については現在までに12才から51才までが報告されているが，12才の症例はすでに排卵が始まっており，51才の症例も閉経前の婦人であった．卵巣出血の平均年令が27.7才ということから考えて，この疾患が排卵周期をもつ卵巣機能が盛んな年代に発生しやすいことが推測される[2]．また経妊回数，経産回数との関係については，まれに未産婦や独身者に多いという発表もみられるが，一般に無関係とする報告が多い[5]．

月経周期と卵巣出血の発生時期との関連については，最初に述べたように，卵胞期におこる卵胞出血と黄体期におこる黄体出血に分けた場合，黄体出血は卵胞出血よりも圧倒的に多いとされている[2)6)7]．患側については発生機転からいって左右差はないはずであるが，一般に右側に頻度が高いという報告が多くみられる．これについては左側はS状結腸が圧迫などの外的刺激に対しクッションなどの防

表　卵巣出血の臨床的分類[2]

妊娠と無関係	合併症や他の原因がないもの	黄体出血 黄体嚢胞破裂 卵胞出血 卵胞嚢胞破裂 間質部出血
	合併症や他の原因があるもの	卵巣子宮内膜症出血 出血性素因のある内科疾患に伴うもの 抗凝血剤使用中
妊娠あり	正常妊娠	妊娠黄体出血
	子宮外妊娠	卵巣妊娠破裂

御の役目をし，防御物がない右側は外的刺激を受けやすく出血しやすいのだという説[2]や，右側は虫垂炎の疑いで比較的はやく開腹手術されるという事が多いため手術で発見されやすいという説もある[1]．

卵巣出血の原因としては，(1)外因的刺激あるいは圧迫，(2)卵巣の器質的変化もしくは異常出血，および(3)出血性素因などがあげられる．しかし卵巣出血の大部分は普通の日常生活中に発症しており，外因的刺激あるいは圧迫だけが卵巣出血の原因とは考えがたい．その他妊娠中に起こった卵巣出血や，卵管あるいは隣接臓器の炎症を合併した症例が比較的稀ながら報告されている[7]．この原因としては妊娠中には卵巣の血流の増加がみられ，炎症時には卵巣の被膜の脆弱性が考えられているが，詳細はあきらかではない．その他に出血性素因も卵巣出血の誘因としては最も考えやすいものである．排卵により内莢膜層の血管が破綻すると，ただちに血管内にある血液固有の凝固因子および血小板が互いに反応して血液を凝固させ，これが血管の破綻口を閉塞して止血する．このため破裂卵胞から腹腔内への出血が最小限にとどめられている．しかし(1)血液凝固因子の異常，(2)線維素溶解現象の亢進および抗凝固物質の存在，(3)血管壁または血管周囲組織の脆弱性などにもとずく出血性疾患があるものでは，止血機構の阻害による大量出血をきたすことになる[7]．

この卵巣出血の詳細な発生機序について文献的に考察すると，正常の卵巣周期では排卵の約1.5日後に黄体内に血管新生が起こり始めるが，排卵の約3日後には血管が黄体内腔にまで到達する．もしこのときに過剰の出血があれば黄体は破裂し，腹腔内出血を引き起こすことになる．新生血管の増生は数日間続いた後，排卵の8日目から11日目にかけて退縮を始める．したがってこの期間にはいつも出血が発生する可能性が内在しており，なにかの誘因が加われば黄体出血が発症することになる．黄体出血が月経直前に頻発するというのはこの理由によるものと推測される[6]．

また卵巣出血と排卵機転との関係を調べると次のようになる．毎月数個の卵胞が発育を開始するが，それらの大部分は閉鎖卵胞となり，この閉鎖卵胞の血管は良く発達している．したがって卵巣実質内への出血を起こし得るが，これが実際に起こることは稀であり，むしろ卵胞内へ出血して卵胞血腫を作るのが普通である．そしてこれらは大きさも小さく，深部にあるため腹腔内出血をきたすことは稀である．その月の卵胞が排卵に到達するまで同じく血管の増生がみられるが，なお莢膜内にあるため排卵時の卵胞内への出血は多くない．もしも排卵時に出血を伴う事が多く，いわゆる corpus haemorrhagicum の形成が普通に起こるものならば，卵巣出血は排卵時に多く起こるべきであるが実際には非常に少ない．

次いで排卵が終わると血管は太くなり，数も増加し，元来は無血管性であった顆粒膜へ侵入してこれをルテイン細胞化する．排卵の3～4日後には新生血管は卵胞の内腔に達し，これら血管が脆弱なところから通常は帯状の，内腔に接した形のきわめて少量の出血が起こることがある．新生血管の増生が強いと出血は多くなって黄体血腫を作り，さらにはそれが破れて腹腔内出血を起こすことになる．黄体の消退期にも血管新生はむしろ強く起こる傾向がみられ，時には次の月経まで出血が続くことがある．このように卵巣出血は卵胞からも黄体からも起こり得るが，一般に黄体において，特に排卵後に起こりやすい．そして黄体出血は正常妊娠，および子宮外妊娠の経過中にも認められる[8]．

卵巣出血の初発症状は腹腔内出血による腹痛であり，その大部分が突発性の腹痛とされている．腹部の打撃，性交，内診などの折に起きることもあれば，安眠中に全く自然発生的に生じることもある．そして内出血に伴な

う貧血や嘔気，嘔吐，下痢などの症状を示し，時にはショック症状を呈する．また子宮出血については，子宮外妊娠と異なり子宮内膜の脱落膜変化がないため，子宮外妊娠に比較して外出血が少ないか全くみられないことが特徴である[9]．

鑑別診断としては，婦人科領域では子宮外妊娠，卵巣嚢腫茎捻転，および急性付属器炎などとの，また外科領域では虫垂炎との鑑別が問題となる．しかし従来は開腹手術前に卵巣出血と診断されることは困難とされていた．例えば竹内らが調べた182例中，術前診断が明らかな178例についてみると卵巣出血の疑いをおかれたものは15例にすぎず，虫垂炎（穿孔性腹膜炎を含む）82例，子宮外妊娠62例，卵巣腫瘍茎捻転7例，他の原因による腹腔内出血，イレウスおよび附属器腫瘤各3例，子宮後部血腫2例，月経困難症1例であり，術前診断がいかに困難であったか推測される[8]．

卵巣出血の診断において，血液検査値の異常として腹腔内出血が多量となれば貧血の所見を示すことは当然であるが，特に時間の経過とともに貧血が進行することもかなり参考になる．その他ダグラス穿刺は多くの場合有用であるが，8.8%に陰性例があり，ダグラス穿刺陰性でも卵巣出血を否定できない[2)9]．超音波断層法以外の画像診断としてCT検査法は卵巣嚢腫などとの鑑別に役立ち，腹腔内出血の程度や広がりなどの判定にも有用である．しかしこの検査は患者の状態が良くて時間的に余裕がある場合にはよいが，緊急性がある場合は必ずしも必須の検査法ではない[10]．また発熱があって腹膜刺激症状に白血球増多が重なると骨盤腹膜炎などを考えがちであるが，卵巣出血の50%以上に白血球増多がある．しかしCRP陰性で，白血球分類で急性炎症の変化がないことを考えれば炎症は否定できる．それにもかかわらず誤診率が高いのは，急性腹症であるため早期に診断治療の方針を決定しなければならない事や，大量出血時の場合は出血源の検索が必要となるので，診断確定よりも先に開腹される事が多いためである[11]．

子宮外妊娠との鑑別診断に重要な妊娠反応については，低単位のHCGの検査ができるようになったことからかなり早期に妊娠の診断が可能となってきた．したがって子宮外妊娠の場合に従来の検査では陰性にでることが多かったものが，最近ではほとんど陽性として検出できるようになった．また医療機器についても，経腟的超音波断層法の出現により少量の腹腔内出血でも早期に診断が可能となってきた．

卵巣出血の治療法については，腹腔内出血の程度が軽くて症状が軽度である場合には，手術をしないで止血剤の投与などの待機療法ですむ事もある．重症例では直ちに開腹手術が必要となるが，手術術式としては卵巣の健常部分はできるだけ温存するように卵巣の部分切除術を行い，卵巣破裂が高度の場合は止むを得ず卵巣を摘出しなければならないこともある．この場合に反対側の卵巣や卵管を確認し，将来の妊孕能を残しておくように心がけることが必要である．卵巣出血の症例を集めた最近の報告としては新谷らの記載があるが[2]，卵巣出血46例の治療について開腹手術せず保存的に治癒したもの7例（15.2%）あり，開腹したが腹腔内の貯溜血液を吸引しただけのもの1例を含めると保存的治癒は17.3%であった．そして手術例のうち卵巣の止血縫合が4例，出血部位を含めた卵巣の楔状切除は18例と最も多く，卵管も含めた附属器切除を行なったもの16例で，この両者で73.9%を占めている．また当然ながら子宮摘出術の施行例はない．

予後については，腹腔内出血が大量であっても早期の手術療法により多くは予後良好であるが，時に出血傾向などの血液疾患をもつ症例で死亡例の報告がみられる[12]．

最後に排卵誘発剤であるclomiphene citrateの投与と卵巣出血との因果関係につ

いて，この薬剤の作用機序は，(1)下垂体gonadotropin分泌の亢進，(2)卵巣からのestrogen分泌の促進の2点があげられる[13]が，卵巣出血との直接的な関連性については考えにくいと思われる．

結　　語

中枢性無排卵症に対して頻繁に使用されるclomiphene citrateの投与後，卵巣出血をきたした症例について文献的考察を加え報告した．

尚今回当論文作成にあたり御校閲を賜わりました北九州総合病院院長仁平寛巳先生に深謝致します．

文　　献

1）古畑忠輝，小林　博，遠藤正文：卵巣出血について．臨婦産　14：443-451，1960
2）新谷一郎，篠田裕司，八幡三喜男，和田康雄，沢田眞治：卵巣出血の臨床的検討．逓信医学　42：151-162，1990
3）Hallatt J G, Steele Jr C H, Snyder M : Ruptured corpus luteum with hemoperitoneum : A study of 173 surgical cases. Am J Obst & Gynec 149 : 5-9, 1984
4）Hibbard L T : Corpus luteum surgery. Am J Obst & Gynec 135 : 666-670, 1979
5）田中哲二，丸山隆義：特発性卵巣出血に関する臨床的検討．日産婦誌　40：263-266，1988
6）田中哲二，丸山隆義：卵巣出血に対する保存的療法．大分市医会誌　12：26-32，1987
7）中山正博，吉田至誠：von Willebrand病に起因すると思われる卵巣出血の1例と最近10年間の卵巣出血について．産と婦　40：871-876，1973
8）竹内久弥，磯　晴男：卵巣出血について．臨婦産　19：744-748，1965
9）池内正憲，高島英世，道本知子，諏訪美鳥，小野吉行，棚田省三，島田逸人，姫野清子，星野達二，岸　淳二：卵巣出血20例の検討．産婦人科治療　56：346-349，1988
10）作山攜子，大沢章吾：卵巣出血．臨床外科　40：1245-1247，1985
11）Fitzgerald J A : Accurate diagnosis of ovarian vascular accidents. Obstet Gynec 13 : 175-180, 1959
12）雨宮洋一，永田靖雄，岩永隆行，池口栄吉，天木一太，安藤盛夫：突然卵巣出血で死亡した von Willebrand病の1剖検例．臨床血液　12：261-265，1971
13）小林　隆，中山徹也，小林択郎，露口元夫，高山忠夫，鈴木　勳，水口　弘，市川　尚：Clomid（clomiphene citrate）の排卵誘発作用に関する臨床的研究．最新医学　21：1800-1822，1966

A Case of Ovarian Bleeding which Has History of Treatment with Ovulation-Induced Drug (Clomiphene Citrate)

Seiji Hayashidani[1], Mitsuru Muta[1], Shinichiro Yane[2], Tsukasa Kuroshima[2], Shigeo Nakano[3],

1) Department of Gynecology & Obstetrics, Kitakyushu General Hospital
2) Department of Medical Laboratory Technology, Kitakyushu General Hospital
3) Department of Pathology and Toxicologic Pathology, University of Occupational and Environmental Health, Japan

Abstract :

We report the rare case which suffered from ovarian bleeding after treatment with ovulation-induced drugs because of infertility at other clinic.

Ovarian bleeding is a disease which induced intra-abdominal bleeding as same as ectopic pregnancy. It is a fatal disease occasionally because of heavy bleeding unless she was't treated adequately. Many doctors couldn't make differential diagnosis from ectopic pregnancy and acute appendicitis because a ruptured hole of ovary was very small in before days. But it becomes we usually can make diagnosis it before operation because of progression of ultrasonography and improvement of pregnancy test in recent years.

This case was a 25-year-old female. She consulted a clinic because of primary infertility after marriage on Feb. 27 1989. BBT exibited low monolayer and she was undergone medical treatment with clomiphene citrate. She suffered from abdominal pain from June 19 and as it was increased from June 23. She consulted a emergency hospital and she was introduced to our clinic because of suspicion of gynecological disease. We made a diagnosis of ovarian bleeding by examination and made laparotomy. There were amount of 1000 ml of bleeding in abdominal cavity and left ovary was size of pigeon egg which ruptured in size of small hole and was bleeding. We made partial resection of left ovary and perfomed operation without blood transfusion. Her postoperative course was uneventful.